3° Πανελλήνιο Συνέδριο
Ιατρικής Φυσικής

27° Διαπανεπιστημιακό Συνέδριο
Ακτινολογίας

Υπερηχοτομογράφημα στο «κάταγμα» πέους.

Τι πρέπει να γνωρίζει ο Ακτινολόγος.

Σουλτάνα Φουτζιτζή[1], Θεοδώρα Αδαμάκη[2], Χρυσοβαλάντης Στυλιανού[3],
Ιπποκράτης Μοσχούρης[4], Ευλαμπία Ψαθά[5], Σάββας Δευτεραίος [6]

1. Επιμελήτρια Α΄ Ακτινοδιαγνωστικής. Εργαστήριο Διαγνωστικής και Επεμβατικής Ακτινολογίας, Πανεπιστημιακό Γενικό Νοσοκομείο Αλεξανδρούπολης.
2. Ειδικευόμενη Ακτινολογίας. Εργαστήριο Διαγνωστικής και Επεμβατικής Ακτινολογίας, Πανεπιστημιακό Γενικό Νοσοκομείο Αλεξανδρούπολης.
3. Ειδικευόμενος Ακτινολογίας. Εργαστήριο Διαγνωστικής και Επεμβατικής Ακτινολογίας, Πανεπιστημιακό Γενικό Νοσοκομείο Αλεξανδρούπολης.
4. Αναπληρωτής Καθηγητής Ακτινολογίας. Εργαστήριο Διαγνωστικής και Επεμβατικής Ακτινολογίας, Δημοκρίτειο Πανεπιστήμιο Θράκης / Πανεπιστημιακό Γενικό Νοσοκομείο Αλεξανδρούπολης.
5. Επίκουρη Καθηγήτρια Νευροακτινολογίας. Εργαστήριο Διαγνωστικής και Επεμβατικής Ακτινολογίας, Δημοκρίτειο Πανεπιστήμιο Θράκης / Πανεπιστημιακό Γενικό Νοσοκομείο Αλεξανδρούπολης.
6. Καθηγητής Ακτινολογίας. Εργαστήριο Διαγνωστικής και Επεμβατικής Ακτινολογίας, Δημοκρίτειο Πανεπιστήμιο Θράκης / Πανεπιστημιακό Γενικό Νοσοκομείο Αλεξανδρούπολης.

30, 31 ΟΚΤ + 1 ΝΟΕ
2026

ΠΑΝΕΠΙΣΤΗΜΙΟ ΘΕΣΣΑΛΙΑΣ
ΣΧΟΛΗ ΕΠΙΣΤΗΜΩΝ ΥΓΕΙΑΣ
- ΤΜΗΜΑ ΙΑΤΡΙΚΗΣ, ΛΑΡΙΣΑ

Οργάνωση

ΕΦΙΕ
Ένωση Φυσικών Ιατρικής Ελλάδος

ΕΛΛΗΝΙΚΟ ΚΟΛΛΕΓΙΟ ΑΚΤΙΝΟΛΟΓΙΑΣ

Εισαγωγή

- Το κάταγμα πέους αποτελεί επείγουσα ουρολογική κάκωση που προκαλείται από ρήξη του ινώδους χιτώνα των σηραγγωδών σωμάτων κατά τη στύση.
- Η έγκαιρη διάγνωση είναι καθοριστικής σημασίας για την άμεση χειρουργική αποκατάσταση και την πρόληψη μακροχρόνιων επιπλοκών.
- Η υπερηχοτομογραφία αποτελεί την απεικονιστική μέθοδο πρώτης γραμμής, ιδιαίτερα όταν η κλινική εικόνα είναι αμφίβολη, επιτρέποντας την ακριβή εντόπιση της ρήξης και την εκτίμηση των συνοδών κακώσεων.

Σκοπός

- Σκοπός της εργασίας είναι η ανάδειξη της διαγνωστικής αξίας της υπερηχοτομογραφίας στο κάταγμα πέους, με έμφαση στη φυσιολογική υπερηχοτομογραφική ανατομία, στα χαρακτηριστικά απεικονιστικά ευρήματα της ρήξης του ινώδους χιτώνα, στην εκτίμηση των συνοδών κακώσεων και στις διαγνωστικές παγίδες που ενδέχεται να οδηγήσουν σε καθυστερημένη ή εσφαλμένη διάγνωση.

Μέθοδοι & Υλικά

- Παρουσιάζονται πέντε περιστατικά ασθενών με κλινική υποψία κατάγματος πέους, οι οποίοι υποβλήθηκαν σε υπερηχοτομογραφικό έλεγχο με γραμμικό ηχοβολέα υψηλής συχνότητας και έγχρωμο Doppler.
- Αναλύονται τα υπερηχοτομογραφικά ευρήματα, με έμφαση της ακεραιότητας ή μη του ινώδους χιτώνα, στην αναγνώριση της ρήξης του ινώδους χιτώνα, της παρουσίας και της έκτασης του αιματώματος, της συμμετοχής των σηραγγωδών σωμάτων και τυχόν συνοδών κακώσεων.

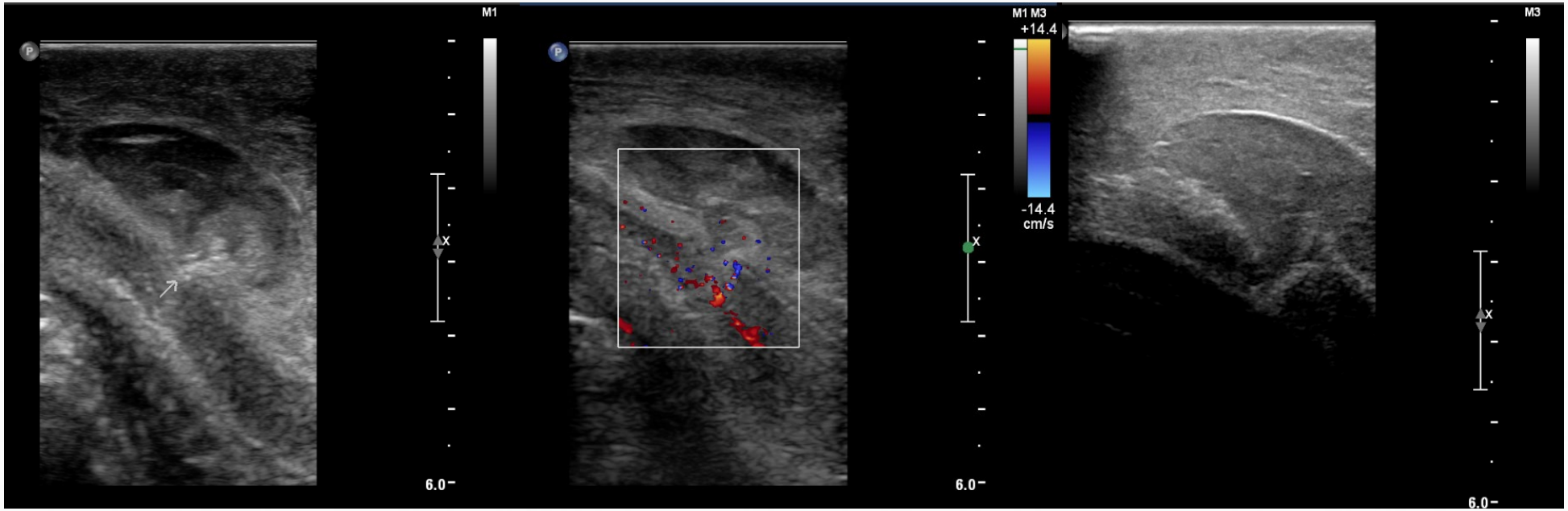

1ο περιστατικό

λύση της συνέχειας του σηραγγώδους σώματος ΔΕ στη μεσότητα αυτού, με συνοδό αιμάτωμα και αιμορραγικές διηθήσεις. Ευρήματα συμβατά με «κάταγμα» πέους (penile fracture).



2ο περιστατικό:

λύση της συνέχειας του σηραγγώδους σώματος ΔΕ στη μεσότητα αυτού (εύρος χάσματος 1.6cm επιμήκως και 1,2cm εγκάρσια), με συνοδό αιμάτωμα.

Ευρήματα συμβατά με «κάταγμα» πέους (penile fracture).

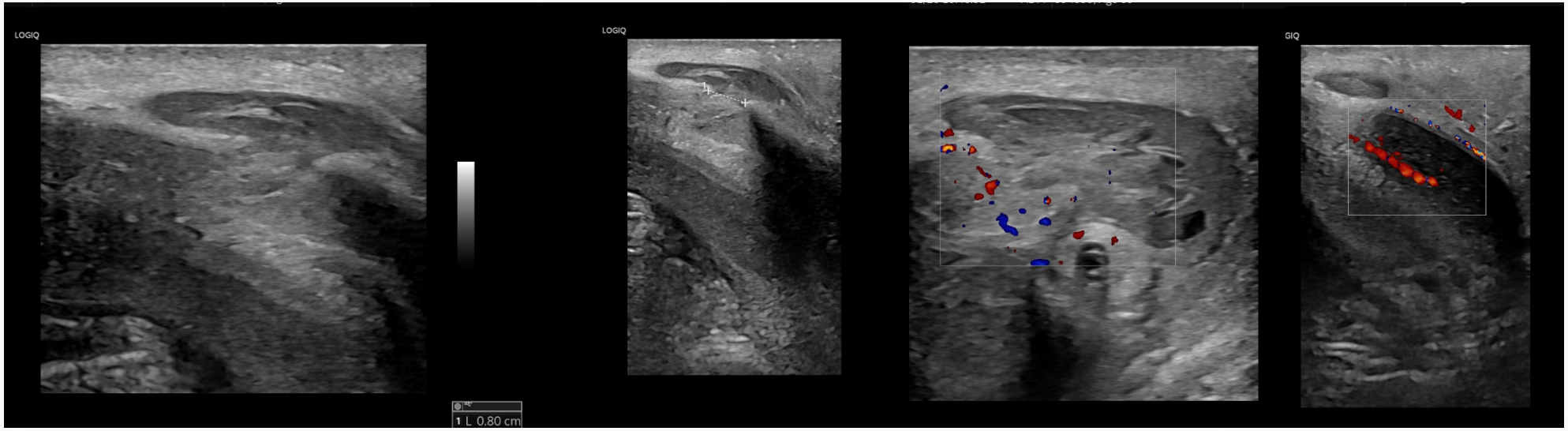

3ο περιστατικό:

- Τμηματική διακοπή της συνέχειας (εύρους έως 8mm) του ινώδους χιτώνα αντιστοίχως του εγγύς τμήματος του ΔΕ σηραγγώδους σώματος και μικρής έκτασης υπερηχογενής απεικόνιση του τελευταίου (αιμάτωμα) σε θέση αμέσως υποκείμενη της διακοπής της συνέχειας του ινώδους χιτώνα.
- Ευμεγέθης ατρακτοειδής συλλογή σε θέση αμέσως επιπλοκής της διακοπής της συνέχειας.
- Ικανοποιητική βατότητα των κύριων αγγείων του πέους κατά τον έλεγχο με έγχρωμο Doppler.

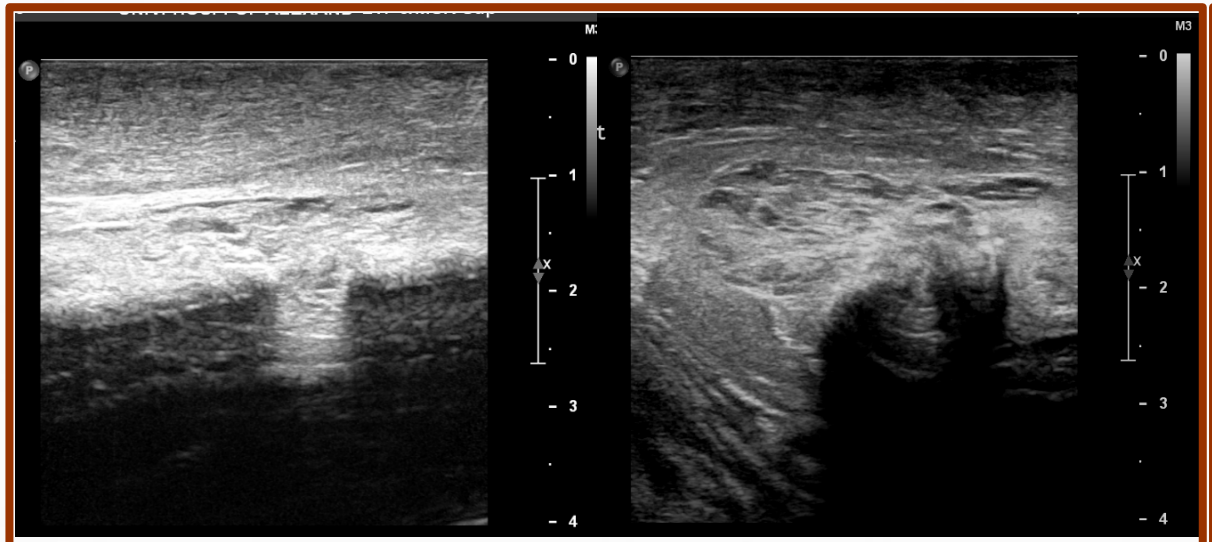

4ο περιστατικό: λίγο μετά τη ρίζα του πέους κατά μήκος του ΔΕ σηραγγώδους σώματος παρατηρείται εικόνα τμηματικής διακοπής της συνέχειας του, με υπερηχοϊκή απεικόνιση πάχους 6.3mm, ως επί διακοπής/ρήξης του ινώδους χιτώνα, που περιβάλλει το ΔΕ σηραγγώδες σώμα και ρήξη αυτού-«κάταγμα» πέους.



5ο περιστατικό: αιμορραγικές διηθήσεις - εκτεταμένο αιμάτωμα του πέους, ιδιαίτερα κατά μήκος του σηραγγώδους σωματίου ΔΕ, με διακοπή της υπερηχοϊκής ινώδους γραμμής του ΔΕ σηραγγώδους σώματος, στο εγγύς τμήμα αυτού που εκτιμάται περίπου 1cm. Διέρχεται καθετήρας από τον αυλό της ουρήθρας.

Αποτελέσματα

- Η υπερηχοτομογραφία ανέδειξε σε όλα τα περιστατικά ευρήματα συμβατά με κάταγμα πέους, με κύριο απεικονιστικό εύρημα τη διακοπή της συνέχειας του ινώδους χιτώνα, συνοδευόμενη από αιμάτωμα ποικίλης έκτασης.
- Σε ορισμένες περιπτώσεις διαπιστώθηκε επέκταση της κάκωσης στο σηραγγώδες σώμα, χωρίς σημαντικά ευρήματα αγγειακής βλάβης κατά την έγχρωμη Doppler εξέταση. Τα υπερηχοτομογραφικά ευρήματα επιβεβαιώθηκαν διεγχειρητικά σε όλα τα περιστατικά, επιβεβαιώνοντας την υψηλή διαγνωστική αξιοπιστία της μεθόδου.

Συμπεράσματα

- Η υπερηχοτομογραφία αποτελεί αξιόπιστη, άμεσα διαθέσιμη και μη επεμβατική απεικονιστική μέθοδο για τη διερεύνηση του κατάγματος πέους.
- Η συστηματική αξιολόγηση της ακεραιότητας του ινώδους χιτώνα, της έκτασης του αιματώματος και των συνοδών κακώσεων επιτρέπει την έγκαιρη και ακριβή διάγνωση, διευκολύνει τον προεγχειρητικό σχεδιασμό και συμβάλλει στη βέλτιστη χειρουργική αντιμετώπιση, μειώνοντας τον κίνδυνο μόνιμων λειτουργικών επιπλοκών.

Βιβλιογραφία

- Von Stempel C, Kirkham A, Cayetano Alcaraz A, Ralph D, Christopher N, Muneer A, Sangster P, Alnajjar H, Li CY, Walkden M, Allen C, Pendse D, Ramachandran N, Heffernan Ho D, Dickinson L, Hubbard R, Giganti F, Lee WG. Imaging findings in suspected penile fracture: alternative diagnoses and surgical correlation. Br J Radiol. 2024 Nov 1;97(1163):1850-1855. doi: 10.1093/bjr/tqae167. PMID: 39221998; PMCID: PMC11491650.
- Anant Sharma, Aanchal Bhayana, Amita Malik. Penile Emergencies–Demystifying the Sonographic Spectrum.J Korean Soc Radiol. 2025 Mar 26;86(2):236–248. doi: 10.3348/jksr.2024.0025 PMCID: PMC11973117 PMID: 40201611.