3° Πανελλήνιο Συνέδριο
Ιατρικής Φυσικής

27° Διαπανεπιστημιακό Συνέδριο
Ακτινολογίας

ΨΗΦΙΑΚΗ ΜΑΣΤΟΓΡΑΦΙΑ ΜΕ ΣΚΙΑΓΡΑΦΙΚΟ (CEM) - ΠΩΣ ΤΟ ΚΑΝΟΥΜΕ ΤΕΧΝΙΚΗ ΚΑΙ ΕΠΙΛΕΓΜΕΝΑ ΠΕΡΙΣΤΑΤΙΚΑ

Ανδρονίκη Κόζανα[1], Ελένη Εζέρσκα[1], Ελένη Μανωλέσσου[2], Μανόλης Κοντογιάννης[1], Μαρία Ραϊσάκη[1]

1. Εργαστήριο Ιατρικής Απεικόνισης, Πανεπιστημιακό Γενικό Νοσοκομείο Ηρακλείου
2. Κλινική Χειρουργικής Ογκολογίας, Πανεπιστημιακό Γενικό Νοσοκομείο Ηρακλείου

30, 31 ΟΚΤ + 1 ΝΟΕ
2026

ΠΑΝΕΠΙΣΤΗΜΙΟ ΘΕΣΣΑΛΙΑΣ
ΣΧΟΛΗ ΕΠΙΣΤΗΜΩΝ ΥΓΕΙΑΣ
- ΤΜΗΜΑ ΙΑΤΡΙΚΗΣ, ΛΑΡΙΣΑ

Οργάνωση

ΕΦΙΕ
Ένωση Φυσικών Ιατρικής Ελλάδος

ΕΛΛΗΝΙΚΟ ΚΟΛΛΕΓΙΟ ΑΚΤΙΝΟΛΟΓΙΑΣ

Εισαγωγή

Η ψηφιακή μαστογραφία με σκιαγραφικό (Contrast Enhanced Mammography, CEM) αποτελεί προηγμένη υβριδική απεικονιστική τεχνική που συνδυάζει την ψηφιακή μαστογραφία με την ενδοφλέβια χορήγηση ιωδιούχου σκιαγραφικού μέσου.



Ενδείξεις για διενέργεια CEM

- ✓ Προσυμπτωματικός έλεγχος γυναικών με πυκνούς μαστούς
- ✓ Προεγχειρητική χαρτογράφηση της νόσου
- ✓ Αξιολόγηση υπολειμματικής ή υποτροπιάζουσας νόσου μετά από νεοεπικουρική θεραπεία
- ✓ Παρακολούθηση της ανταπόκρισης στη νέο-επικουρική θεραπεία
- ✓ Διερεύνηση αμφίβολων ευρημάτων από άλλες απεικονιστικές μεθόδους.

Η CEM επιτρέπει την ανάδειξη περιοχών νεοαγγείωσης/ σκιαγραφικού εμπλουτισμού, προσφέροντας συμπληρωματική των μορφολογικών ευρημάτων της ψηφιακής μαστογραφίας πληροφορία.

Συνδυάζει υψηλή διαγνωστική ακρίβεια, συγκρίσιμη με εκείνη της ΜΤ μαστών, με μικρότερο κόστος, ευρύτερη διαθεσιμότητα και σύντομο χρόνο εξέτασης.

Μέθοδοι & Υλικά

- Μελετήθηκαν προοπτικά ασθενείς με ένδειξη απεικόνισης (προεγχειρητική σταδιοποίηση νόσου μετά από νεοεπικουρική θεραπεία), κατόπιν παραπομπής από τους θεράποντες χειρουργούς μαστού και ενήμερης συναίνεσης
- Πραγματοποιήθηκε χορήγηση ιωδιούχου σκιαγραφικού (Iopromide, 370mg / FDA cleared for CEM) 1.5 mL/kg, με δυναμική, bolus έγχυση (2–3 mL/s)
- Ελήφθησαν εικόνες χαμηλής και υψηλής, ενέργειας (low- και high-energy images) 2 έως 4 λεπτά μετά την έγχυση του σκιαγραφικού σε ψηφιακό μαστογράφο (Hologic, Selenia Dimensions 3D)
- Ελήφθησαν οι τυπικές κρανιοουραίες (CC) και μεσοπλάγιες λοξές (MLO) προβολές των μαστών και εφαρμόστηκαν αφαιρετικές τεχνικές μετά την χορήγηση σκιαγραφικού
- Παρουσίαση της μεθόδου μέσα από επιλεγμένα περιστατικά κατόπιν ιστολογικής επιβεβαίωσης



Αποτελέσματα

ΥΠΟΛΟΙΠΟΜΕΝΗ ΝΟΣΟΣ ΜΕΤΑ ΝΕΟΕΠΙΚΟΥΡΙΚΗ ΘΕΡΑΠΕΙΑ ΜΕ ΔΙΗΘΗΣΗ ΤΟΥ ΣΥΜΠΛΕΓΜΑΤΟΣ ΘΗΛΗΣ/ ΘΗΛΑΙΑΣ ΑΛΩ – ΔΕΞΙΟΣ ΜΑΣΤΟΣ

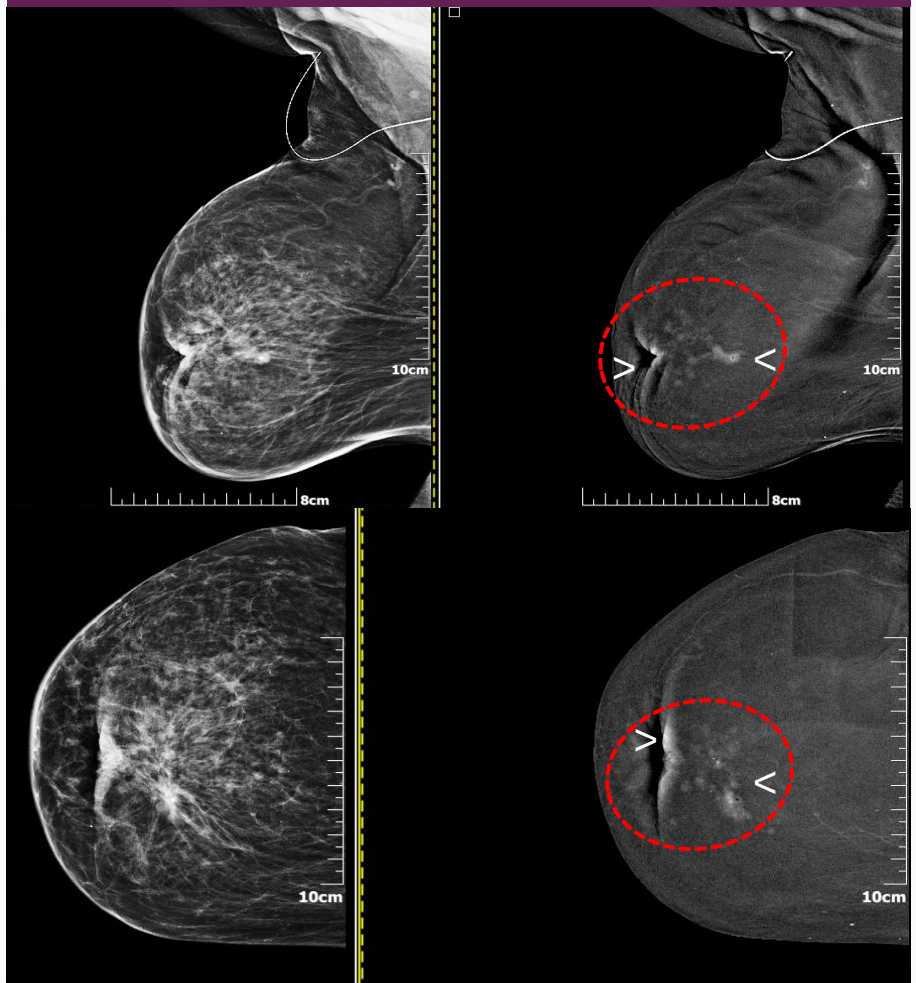

ΦΛΕΓΜΑΙΝΟΥΣΕΣ ΙΝΟΚΥΣΤΙΚΕΣ ΑΛΛΑΓΕΣ (ΠΑΡΕΜΠΙΠΤΟΝ ΕΥΡΗΜΑ) ΣΕ ΑΣΘΕΝΗ ΜΕ ΠΛΗΡΗ ΑΝΤΑΠΟΚΡΙΣΗ - ΔΕΞΙΟΣ ΜΑΣΤΟΣ

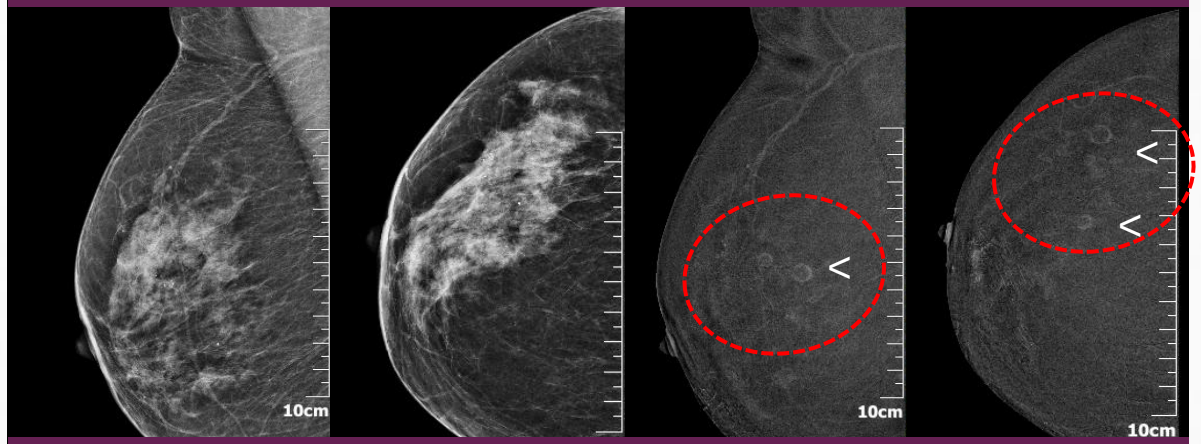

ΠΛΗΡΗΣ ΑΝΤΑΠΟΚΡΙΣΗ ΚΑΙ ΑΠΟΥΣΙΑ ΕΜΠΛΟΥΤΙΣΜΟΥ ΣΤΟ ΚΛΙΠ ΚΑΙ ΠΕΡΙΞ - ΑΡΙΣΤΕΡΌΣ ΜΑΣΤΟΣ

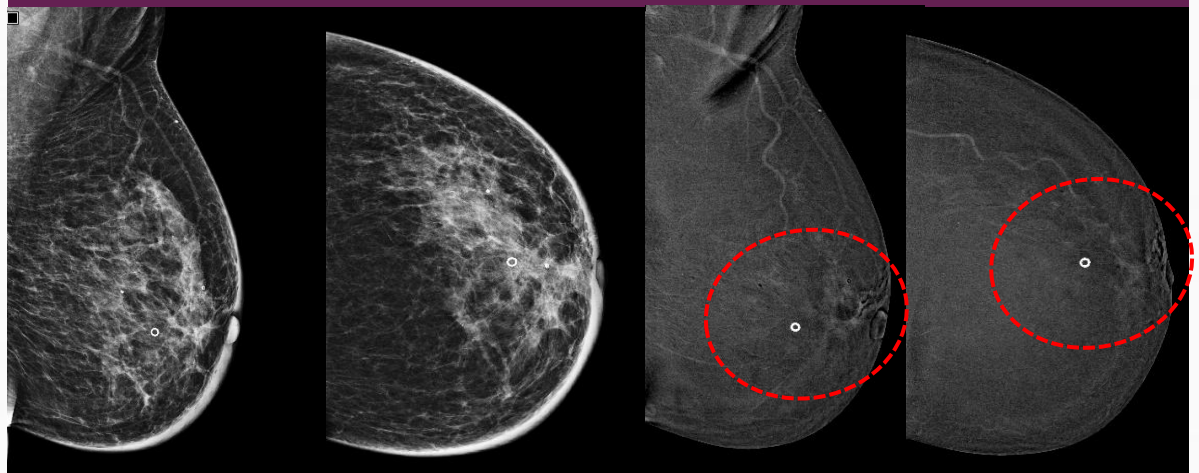

Συμπεράσματα



ΣΥΜΠΕΡΑΣΜΑΤΙΚΑ:

Η μαστογραφία με σκιαγραφικό (CEM) αποτελεί μια νέα υβριδική μέθοδο απεικόνισης του μαστού
Συνδυάζει ανατομική και λειτουργική / βιολογική πληροφορία.
Παρουσιάζει διαγνωστική ακρίβεια εφάμιλλη της μαγνητικής τομογραφίας μαστών .

Οι εικόνες είναι κατανοητές από τους χειρουργούς για τον προσδιορισμό του χειρουργικού πλάνου.
Η CEM μπορεί να μεταβάλλει το χειρουργικό πλάνο και να αντιπαραβληθεί με τα MT ευρήματα.

Αποτελεί εναλλακτική απεικόνιση για ηλικιωμένες/ κλειστοφοβικές γυναίκες που δεν μπορούν να υποβληθούν σε MT.

Βιβλιογραφία

- Covington MF, Salmon S, Weaver BD, Fajardo LL. State-of-the-art for contrast-enhanced mammography. Br J Radiol. 2024 Mar 28;97(1156):695-704. doi:10.1093/bjr/tqae017. PMID: 38374651; PMCID: PMC11027262.

- Kornecki A. Current Status of Contrast Enhanced Mammography: A Comprehensive Review. Can Assoc Radiol J. 2022 Feb;73(1):141-156. doi:10.1177/08465371211029047. Epub 2021 Sep 7. PMID: 34492211.

- Jochelson MS, Lobbes MBI. Contrast-enhanced Mammography: State of the Art. Radiology. 2021 Apr;299(1):36-48. doi: 10.1148/radiol.2021201948. Epub 2021 Mar 2. PMID: 33650905; PMCID: PMC7997616.