3° Πανελλήνιο Συνέδριο
Ιατρικής Φυσικής

27° Διαπανεπιστημιακό Συνέδριο
Ακτινολογίας

CEUS σε τυχαίες εστιακές αλλοιώσεις ήπατος σε ασθενείς με έκπτωση νεφρικής λειτουργίας: Χαρακτηρισμός εστιακής οζώδους υπερπλασίας (FNH)

Ιωάννης Χριστοφίλης, Γεώργιος Αναστόπουλος, Κωνσταντίνος Βιτζηλαίος, Όλγα Βισκαδουράκη, Αφροδίτη Καρούτα, Χρυσή Χατζηκωνσταντίνου, Χαρίκλεια Τριαντοπούλου

Γενικό Νοσοκομείο Νέας Ιωνίας Κωνσταντοπούλειο
Τμήμα Ακτινολογίας



30, 31 ΟΚΤ + 1 ΝΟΕ
2026

ΠΑΝΕΠΙΣΤΗΜΙΟ ΘΕΣΣΑΛΙΑΣ
ΣΧΟΛΗ ΕΠΙΣΤΗΜΩΝ ΥΓΕΙΑΣ
- ΤΜΗΜΑ ΙΑΤΡΙΚΗΣ, ΛΑΡΙΣΑ

Οργάνωση

ΕΦΙΕ
Ένωση Φυσικών Ιατρικής Ελλάδος

ΕΛΛΗΝΙΚΟ ΚΟΛΛΕΓΙΟ ΑΚΤΙΝΟΛΟΓΙΑΣ

Εισαγωγή

CEUS σε τυχαίες εστιακές αλλοιώσεις ήπατος σε ασθενείς με έκπτωση νεφρικής λειτουργίας

Χαρακτηρισμός εστιακής οζώδους υπερπλασίας (FNH)

Κλινικό πλαίσιο

Οι τυχαίες εστιακές ηπατικές αλλοιώσεις απαιτούν στοχευμένο απεικονιστικό χαρακτηρισμό

Η νεφρική δυσλειτουργία επηρεάζει την επιλογή εξέτασης και σκιαγραφικού

Γιατί CEUS; [1,3]

Δυναμική αξιολόγηση της αιμάτωσης σε πραγματικό χρόνο, χωρίς ιονίζουσα ακτινοβολία

Οι υπερηχογραφικές μικροφυσαλίδες δεν παρουσιάζουν νεφροτοξικότητα

Σκοπός: ανάδειξη του προτύπου ενίσχυσης της FNH και της χρησιμότητας του CEUS σε ασθενείς με νεφρική δυσλειτουργία

Μέθοδοι & Υλικά

Περιγραφική παρουσίαση δύο περιστατικών με τυχαία ανευρεθείσα ηπατική βλάβη

Περιστατικό 1 • Γυναίκα 47 ετών

- Παχυσαρκία και σακχαρώδης διαβήτης τύπου ΙΙ
- Εμπύρετη αποφρακτική πυελονεφρίτιδα: ουρητηρικό pigtail και ενδοφλέβια αντιβιοτική αγωγή
- Τυχαία εστιακή ηπατική αλλοίωση στο αρχικό υπερηχογράφημα

Περιστατικό 2 • Άνδρας 75 ετών

- Χρόνια νεφρική νόσος και αναιμία
- Ιστορικό ενδαγγειακής αποκατάστασης ανευρύσματος κοιλιακής αορτής (EVAR)
- Τυχαίο ηπατικό μόρφωμα σε υπερηχογραφικό έλεγχο για αναιμία

Απεικονιστική αξιολόγηση

Υπερηχογράφημα και CEUS: εκτίμηση αρτηριακής ενίσχυσης και παρουσίας έκπλυσης (washout)
Συνεκτίμηση MRI και κλινικοεργαστηριακού ελέγχου

Αποτελέσματα

Ευρήματα CEUS συμβατά με FNH και στα δύο περιστατικά

Περιστατικό 1

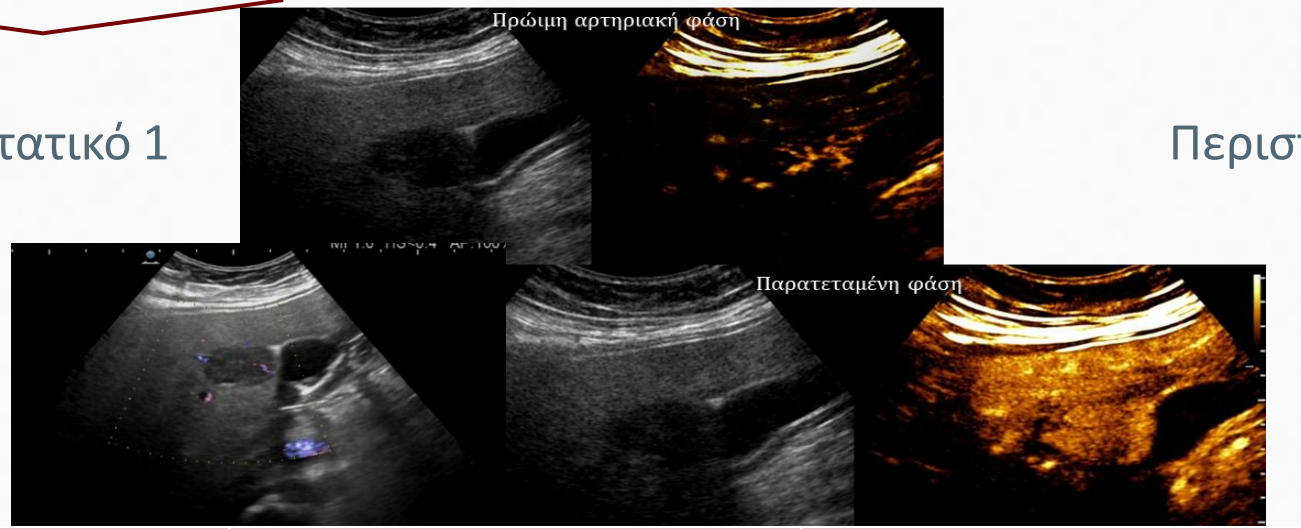

Περιστατικό 2

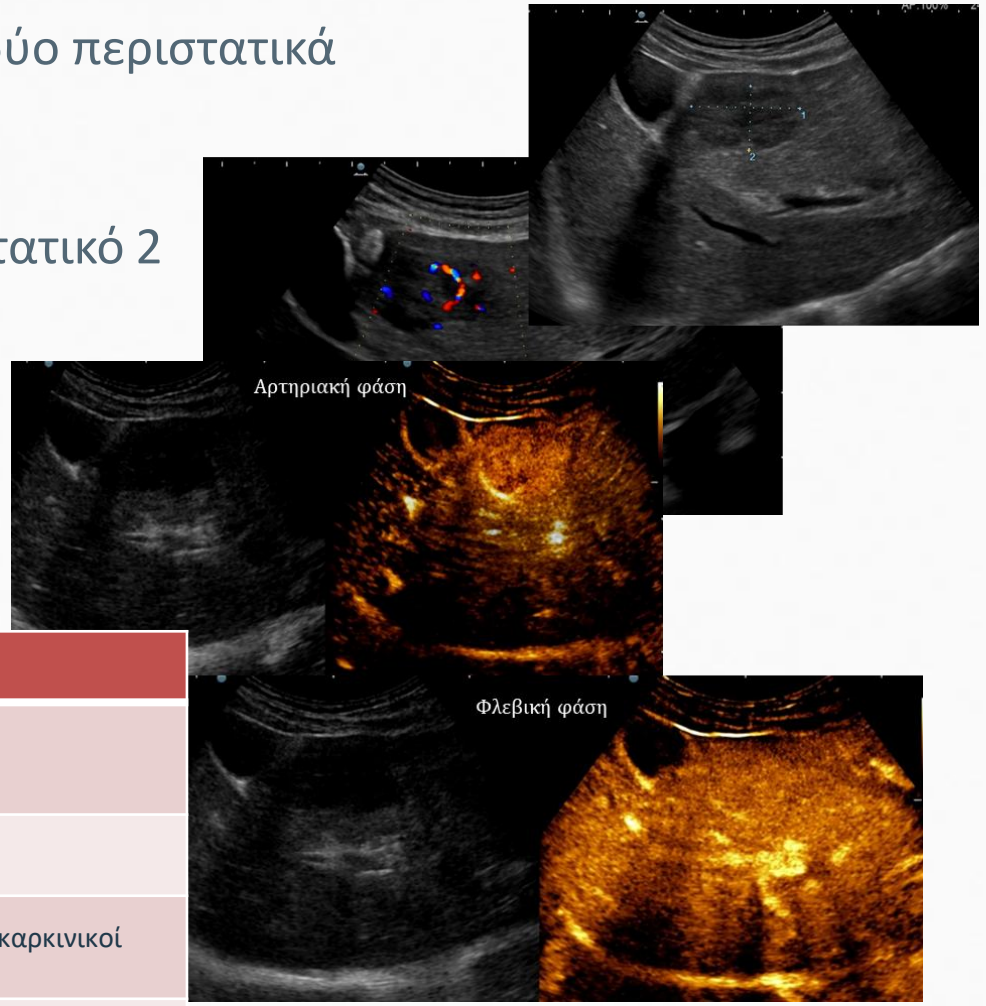

Παράμετρος	Περιστατικό 1	Περιστατικό 2
Αρτηριακή φάση	Υπερενίσχυση με φυγόκεντρο πρότυπο «ακτινωτού τροχού»	Τυπική αρτηριακή υπερενίσχυση
Πυλαία / όψιμη φάση	Ισοενίσχυση στην πυλαία και όψιμη φάση	Απουσία έκπλυσης (washout)
Συμπληρωματικός έλεγχος	Επιβεβαίωση με MRI μετά την κλινική σταθεροποίηση	MRI και ορολογικός έλεγχος· αρνητικοί καρκινικοί δείκτες
Ερμηνεία	Απεικονιστική διάγνωση FNH	Ευρήματα συμβατά με FNH· ο πρόσθετος έλεγχος υποστήριξε την καλοήθη φύση

Κύριο εύρημα: αρτηριακή υπερενίσχυση χωρίς πυλαία-όψιμη έκπλυση, στο κατάλληλο κλινικό πλαίσιο

Συμπεράσματα

Διαγνωστική συμβολή του CEUS στον χαρακτηρισμό πιθανής FNH

- Το CEUS συνέβαλε στον χαρακτηρισμό των δύο τυχαίων ηπατικών βλαβών ως συμβατών με FNH
- Το φυγόκεντρο αρτηριακό πρότυπο «ακτινωτού τροχού» και η διατήρηση της ενίσχυσης είναι χαρακτηριστικά ευρήματα FNH [1,2]
- Αποτελεί χρήσιμη επιλογή σε νεφρική δυσλειτουργία, χωρίς νεφροτοξικότητα και χωρίς έκθεση σε ιονίζουσα ακτινοβολία [1,3]

Κλινικό μήνυμα: το CEUS μπορεί να περιορίσει την ανάγκη πρόσθετων εξετάσεων με σκιαγραφικό όταν το αιμοδυναμικό πρότυπο είναι τυπικό και συμφωνεί με το κλινικό πλαίσιο [1–3]

Βιβλιογραφία

01

Dietrich CF, Nolsøe CP, Barr RG, et al.

Guidelines and Good Clinical Practice Recommendations for Contrast Enhanced Ultrasound (CEUS) in the Liver – Update 2020 – WFUMB in Cooperation with EFSUMB, AFSUMB, AIUM, and FLAUS

Ultraschall Med. 2020;41(5):562–585. DOI: 10.1055/a-1177-0530

02

European Association for the Study of the Liver (EASL)

EASL Clinical Practice Guidelines on the management of benign liver tumours

J Hepatol. 2016;65(2):386–398. DOI: 10.1016/j.jhep.2016.04.001

03

Şirli R, Popescu A, Jenssen C, et al.

WFUMB Review Paper. Incidental Findings in Otherwise Healthy Subjects, How to Manage: Liver

Cancers (Basel). 2024;16(16):2908. DOI: 10.3390/cancers16162908