3° Πανελλήνιο Συνέδριο
Ιατρικής Φυσικής

27° Διαπανεπιστημιακό Συνέδριο
Ακτινολογίας

Πολυοζώδεις και Κενοτοπιώδεις Νευρωνικοί Όγκοι (MVNT)

Παρουσίαση Περιστατικού και Ανασκόπηση της Βιβλιογραφίας

Μαρία Βεατρίκη Χριστοδούλου[1], Αφροδίτη Καφρίτσα[1], Αναστασία Ζήκου[1]

[1] Εργαστήριο Κλινικής Ακτινολογίας και Απεικόνισης, Ιατρική Σχολή, Πανεπιστήμιο Ιωαννίνων, Ιωάννινα

30, 31 ΟΚΤ + 1 ΝΟΕ
2026

ΠΑΝΕΠΙΣΤΗΜΙΟ ΘΕΣΣΑΛΙΑΣ
ΣΧΟΛΗ ΕΠΙΣΤΗΜΩΝ ΥΓΕΙΑΣ
- ΤΜΗΜΑ ΙΑΤΡΙΚΗΣ, ΛΑΡΙΣΑ

Οργάνωση

ΕΦΙΕ
Ένωση Φυσικών Ιατρικής Ελλάδος

ΕΛΛΗΝΙΚΟ ΚΟΛΛΕΓΙΟ ΑΚΤΙΝΟΛΟΓΙΑΣ

Εισαγωγή

Σπάνια, καλοήθης βλάβη του ΚΝΣ που συχνά θέτει διαγνωστικό δίλημμα

Τι είναι ο MVNT;

- **Οντότητα - επιδημιολογία:** σπάνια, καλοήθης γλοιονευρωνική βλάβη, συνήθως σε νέους και μεσήλικες ενήλικες
- **Ιστολογία:** συρροές ανώριμων νευρωνικών κυττάρων με κενοτοπίωση στον φλοιό και την υποφλοιώδη λευκή ουσία
- **Κλινική εικόνα:** συχνά τυχαίο εύρημα στην MRI - μικρότερο ποσοστό εμφανίζει εστιακές ή σύνθετες επιληπτικές κρίσεις
- **Πορεία:** βραδεία και μη επιθετική, με συντηρητική παρακολούθηση ως «leave-me-alone» βλάβη
- **Δίλημμα:** συγχέεται με άλλες επιληπτογόνες βλάβες, όπως ο DNET, που μπορεί να απαιτούν εξαίρεση

Σκοπός

1. Παρουσίαση των κλινικών και απεικονιστικών χαρακτηριστικών ασθενούς με MVNT
2. Ανάδειξη των κριτηρίων διαφορικής διάγνωσης από άλλες νεοπλασματικές ή δυσπλαστικές βλάβες
3. Ανασκόπηση της βέλτιστης θεραπευτικής προσέγγισης

Grade 1

κατά WHO

< 7%

των βλαβών εμφανίζουν εξέλιξη σε παρακολούθηση έως 93 μηνών [5]

Μέθοδοι & Υλικά

Ένα περιστατικό, 9 έτη κλινικής και απεικονιστικής παρακολούθησης

Ασθενής

- Γυναίκα 46 ετών
- Εστιακές επιληπτικές κρίσεις
- Χωρίς νευρολογικά ελλείμματα
- Χωρίς ιστορικό χειρουργείου, κακοήθειας ή συστηματικής νόσου

MRI εγκεφάλου

- T2 και FLAIR ακολουθίες
- T1 ακολουθία πριν και μετά την iv χορήγηση γαδολινίου
- SWIp
- DTI
- Αιμάτωση (T2* perfusion)

Ανασκόπηση βιβλιογραφίας

- Απεικονιστικά χαρακτηριστικά του MVNT
- Διαφορική διάγνωση από DNET και άλλες επιληπτογόνες βλάβες
- Θεραπευτική προσέγγιση

Κλινική πορεία

9 έτη παρακολούθησης

Έναρξη συμπτωμάτων
Εστιακές επιληπτικές κρίσεις

Αρχική MRI εγκεφάλου
Πριν και μετά σκιαγραφικό

Αντιεπιληπτική αγωγή
Έναρξη φαρμακευτικής θεραπείας

Σήμερα
Τακτικός κλινικός και απεικονιστικός επανέλεγχος

Αποτελέσματα

Ευρήματα MRI

- Σαφώς αφοριζόμενη, μικροκυστική αλλοίωση στον αριστερό μετωπιαίο λοβό
- Εντόπιση στον φλοιό και στην υποφλοιώδη λευκή ουσία
- Χωρίς περιεστιακό οίδημα ή χωροκατακτητικά φαινόμενα
- Χωρίς αύξηση του rCBV στην αιμάτωση

Τυπική εικόνα MVNT: δεν έγινε βιοψία

9 έτη παρακολούθησης

- Βλάβη απόλυτα σταθερή σε μέγεθος και μορφολογία
- Πλήρης ύφεση των κρίσεων με την αντιεπιληπτική αγωγή

Τυπικό «φυσαλιδοειδές» πρότυπο MVNT

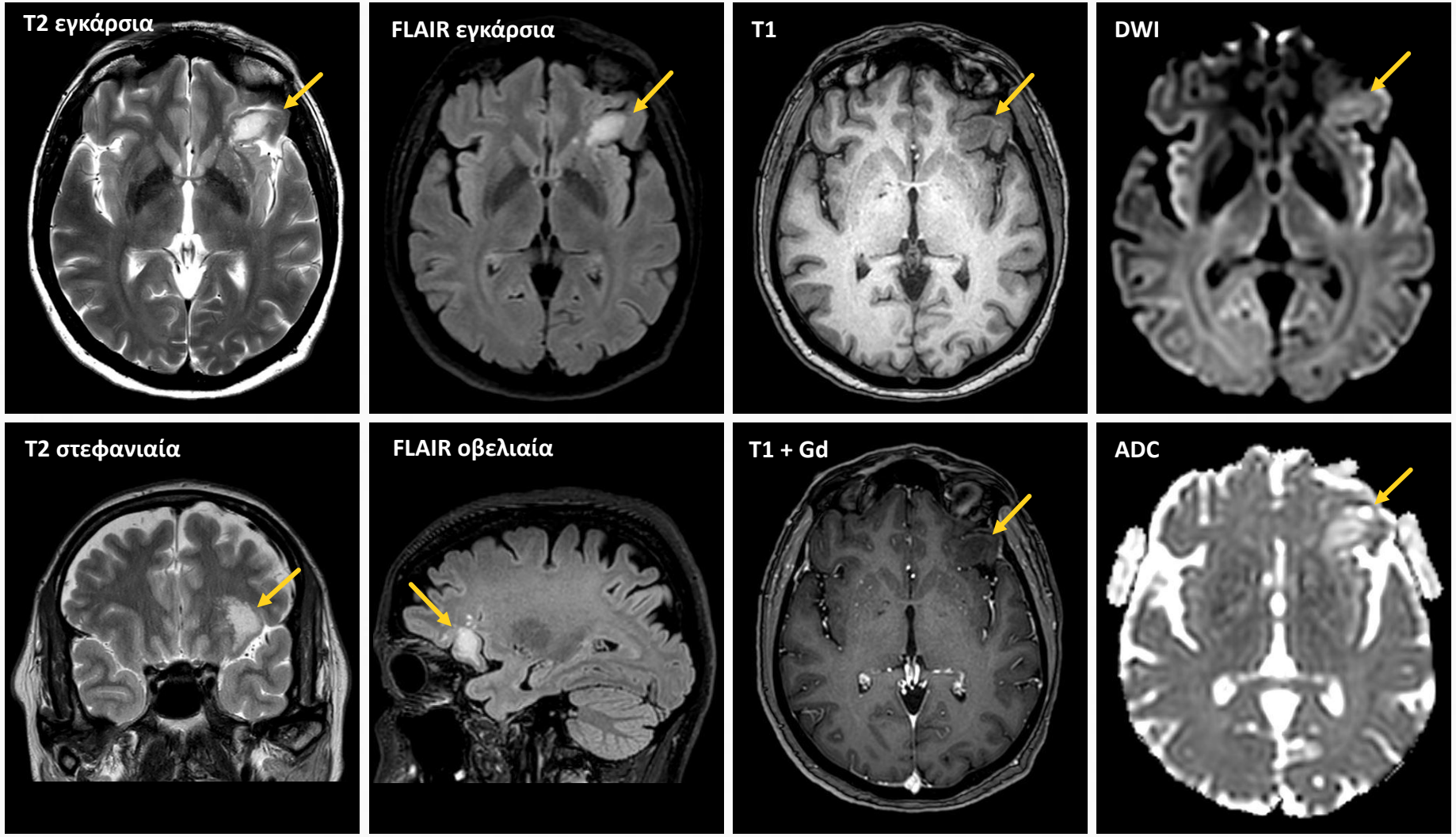

T2: Συρροή οζιδίων υψηλού σήματος

FLAIR: Υψηλό σήμα, μικροκυστική σύσταση

T1: Ήπια χαμηλό σήμα, χωρίς ενίσχυση μετά από Gd

DWI: Υψηλό σήμα στις ακολουθίες διάχυσης και στο χάρτη ADC

Συμπεράσματα

Η αναγνώριση του προτύπου αποτρέπει περιττές επεμβάσεις

1

Καλοήθης πορεία, μακροχρόνια σταθερότητα

Οι βλάβες τύπου MVNT παραμένουν αμετάβλητες στον χρόνο - στο περιστατικό μας, επί 9 έτη.

2

Το «φυσαλιδοειδές» πρότυπο στην MRI είναι καθοριστικό

Επιτρέπει έγκυρη διαφορική διάγνωση από άλλες επιληπτογόνες βλάβες, όπως ο DNET.

3

Συντηρητική παρακολούθηση: στρατηγική εκλογής

Βιοψία ή εξαίρεση μόνο σε φαρμακοανθεκτική επιληψία, άτυπη απεικόνιση ή διαγνωστική αβεβαιότητα.

MVNT ή DNET; Απεικονιστική διάκριση

	MVNT	DNET
FLAIR	Οζίδια υψηλού σήματος	Μικτό σήμα με μερική καταστολή και περιφερικός δακτύλιος υψηλού σήματος
DWI	Συχνά υψηλό σήμα, χωρίς αληθή περιορισμό διάχυσης στους χάρτες ADC	Συνήθως χωρίς υψηλό σήμα
Αντιμετώπιση	Συντηρητική παρακολούθηση	Μπορεί να απαιτεί χειρουργική εξαίρεση

Διαφορική διάγνωση

DNET | Γαγγλιογλοίωμα | Γλοίωμα χαμηλής κακοήθειας | Εστιακή φλοιική δυσπλασία τύπου II

Βιβλιογραφία

1. Nunes RH, Hsu CC, da Rocha AJ, do Amaral LLF, Godoy LFS, Watkins TW, Marussi VH, Warmuth-Metz M, Alves HC, Goncalves FG, et al. (2017) Multinodular and Vacuolating Neuronal Tumor of the Cerebrum: A New "Leave Me Alone" Lesion with a Characteristic Imaging Pattern. *AJNR Am J Neuroradiol* 38:1899–1904 (PMID: 28701474)
2. Calandrelli R, Mallio CA, Bernetti C, Pilato F (2025) Multinodular and Vacuolating Neuronal Tumors: Imaging Features, Diagnosis, and Management Challenges. *Diagnostics* 15:334 (PMID: 39981787)
3. Biyikli E, Kursun M, Altuntas D, Bayri Y, Baltacioglu F (2023) Radiological and Clinical Features of Multinodular and Vacuolating Neuronal Tumor (MVNT). *Egypt J Neurosurg* 38:1 (PMID: 36642933)
4. Carmichael A, Arshad U, Heinemann DM, Reddy SC, Kalluri A, Serrano-Farias A, Madhu P, Lakhani DA, Sair H, Schreck KC, et al. (2025) Radiologic Characterization and Clinical Management of Multinodular and Vacuolating Neuronal Tumor (MVNT): A Retrospective Institutional Cohort Study. *J Neurooncol* 176:57–66 (PMID: 39721729)
5. Alsufayan R, Alcaide-Leon P, de Tilly LN, Mandell DM, Krings T (2017) Natural History of Lesions with the MR Imaging Appearance of Multinodular and Vacuolating Neuronal Tumor. *Neuroradiology* 59:873–883 (PMID: 28752311)
6. Gül B, Korkmazer B, Karaman AK, Kizilkiliç EK, Aykan ME, Özkara Ç, Çomunoğlu N, Işler C, Arslan S, Kizilkiliç O (2025) Differentiation of Multinodular and Vacuolating Neuronal Tumor and Dysembryoplastic Neuroepithelial Tumor Based on MRI. *Turk J Med Sci* 55:443–450 (PMID: 40342317)
7. Pak A, Choi HJ, You SH, Yang KS, Kim B, Choi SH, Kim SH, Kim JY, Kim BK, Park SE, et al. (2024) Bright diffusion sign: a sensitive and specific radiologic biomarker for multinodular and vacuolating neuronal tumor. *J Neuroradiol* 51:101171 (PMID: 38168545)